STENT BIOASSORBIBILI. SOLO BRUTTE NOTIZIE?

S. Buccheri, D. Capodanno

Dipartimento di Cardiologia, Ospedale Ferrarotto,
Dipartimento Cardio-Toracico-Vascolare,
Azienda Ospedaliero Universitaria "Policlinico Vittorio Emanuele"
Dipartimento di Chirurgia Generale e Specialità Medico-Chirurgiche,
Università degli Studi di Catania.

Abstract

Gli Scaffold BioRiassorbibili (BRS), device in grado di fornire un supporto strutturale transitorio al vaso trattato, capaci di eluire un farmaco antiproliferativo e riassorbirsi successivamente in maniera prevedibile nel tempo, hanno rappresentato l'ultima evoluzione tecnologica nel campo dell'interventistica percutanea. I potenziali benefici con l'utilizzo di BRS sono numerosi e rilevanti da un punto di vista clinico. Tra questi, il principale vantaggio è probabilmente rappresentato dal ripristino della normale morfologia e funzionalità vasale dopo completo riassorbimento del device rispetto al caging permanente dei vasi dopo impianto di stent metallici. Tuttavia, l'entusiasmo iniziale per questa tecnologia è stato ridimensionato dai risultati clinici subottimali evidenziati in una serie di trial clinici randomizzati di confronto tra BRS e stent metallici di ultima generazione. Tali risultati vanno però interpretati nel contesto della prima esperienza clinica con BRS, una tecnologia ancora immatura se confrontata al lungo iter di sviluppo che ha caratterizzato gli stent metallici negli ultimi decenni. Rimanendo forte l'attrattiva per questa tecnologia, sono attualmente in fase di sperimentazione clinica nuove generazioni di device. I risultati clinici preliminari appaiono incoraggianti. La dimostrazione di un migliorato profilo di sicurezza e la rigorosa analisi dei vantaggi nel lungo termine sarà cruciale per favorire l'implementazione clinica di questa nuova generazione di BRS.

Nell'arco temporale dei quarant'anni trascorsi dalla prima angioplastica coronarica percutanea (Percutaneous Coronary Intervention, PCI) effettuata da Andreas Grüntzig, un continuo sviluppo tecnologico e bio-ingegneristico ha progressivamente affermato il ruolo della PCI come valida metodica per la ri-

vascolarizzazione miocardica non invasiva e come alternativa alla rivascolarizzazione chirurgica in definiti contesti clinici ed anatomici [1]. Lo stenting coronarico è divenuto parte integrante delle procedure di PCI per fornire supporto strutturale al vaso trattato e prevenire il recoil acuto, la ristenosi ed il rimodellamento negativo tardivo dopo semplice dilatazione con pallone.

L'introduzione degli Scaffold BioRiassorbibili (BRS), device in grado di fornire un supporto strutturale transitorio al vaso trattato, capaci di eluire un farmaco antiproliferativo e riassorbirsi successivamente in maniera prevedibile nel tempo, ha rappresentato solo l'ultima delle evoluzioni tecnologiche nel campo dell'interventistica percutanea [2]. Il razionale ed i potenziali vantaggi che supportano l'utilizzo di BRS durante PCI sono numerosi ed intuitivi. Tra questi, l'assenza di materiale estraneo (metallo/polimero) all'interno delle coronarie dopo completo riassorbimento del device rappresenta il principale vantaggio rispetto agli stent metallici. È infatti noto che la presenza di metallo/polimero all'interno dei vasi può scatenare reazioni di ipersensibilità tardiva in grado di determinare una significativa riduzione del tasso di endotelizzazione dello stent, favorire la ristenosi proliferativa e la neoaterosclerosi [3]. Tutti questi fattori sono oggi noti determinanti del rischio di eventi avversi molto tardivi (stimato al 2% annuo) nei pazienti trattati con PCI e sottoposti a impianto di stent metallici. Di particolare interesse è anche la possibilità di ripristinare la normale morfologia e funzionalità vasale (motilità, geometria del vaso, shear stress) dopo completo riassorbimento e di ridurre la terapia antipiastrinica nel lungo termine, oggigiorno necessaria per prevenire la trombosi dello stent [4]. Da un punto di vista tecnico-procedurale, il riassorbimento dei BRS può offrire vantaggi in situazioni anatomiche complesse come lo stenting delle biforcazioni o nelle PCI dei tratti ostiali dove può ridursi il rischio di overhang dello stent impiantato. Infine, il riassorbimento dei BRS non pregiudica la possibilità di una futura rivascolarizzazione chirurgica qualora si verifichi progressione della malattia ateromasica nel segmento sottoposto a precedente PCI. L'entusiasmo iniziale per questa tecnologia è stato ridimensionato dai risultati clinici subottimali evidenziati in una serie di trial clinici randomizzati di confronto tra BRS e stent metallici di ultima generazione [5]. La tabella I mostra i potenziali vantaggi attesi con BRS ed i dati sinora dimostrati nella pratica clinica.

Tabella I - Potenziali vantaggi attesi con BRS e dimostrazione nella pratica clinica.

Potenziali vantaggi	*Clinicamente dimostrato*
Completo riassorbimento nel tempo	■
Ripristino della normale geometria vasale	■
Rimodellamento positivo tardivo	■
Abolizione nel tasso di eventi tardivi e molto tardivi dopo completo riassorbimento	■
Possibilità di ridurre il trattamento antipiastrinico a lungo termine	■
Possibilità di un successivo intervento chirurgico nei vasi trattati	■
Aumentata vasomotilità rispetto a stent metallici	■

■ Dimostrato ■ Da dimostrare ■ Non dimostrato

Le brutte notizie

I dati attualmente disponibili in letteratura sugli outcome clinici dopo PCI con BRS sono basati principalmente sulla performance di ABSORB BVS. Più di 6.000 pazienti sono stati inclusi in studi clinici randomizzati di confronto tra ABSORB BVS e la rispettiva controparte metallica (Xience, Abbott Vascular, stent medicato a rilascio di everolimus in cobalto-cromio). Inoltre, una pletora di registri dal mondo reale ha supportato le evidenze disponibili su questo device [6-8].

Mancato aumento della vasomotilità

Le prime brutte notizie sulla performance clinica di ABSORB BVS sono giunte con la pubblicazione dei risultati a 3 anni del trial ABSORB II [9]. ABSORB II è un trial randomizzato di confronto tra ABSORB BVS e stent medicato all'everolimus (EES) condotto per dimostrare l'ipotesi di un ripristino della normale funzionalità vasale dopo PCI con BVS rispetto alla PCI condotta con l'utilizzo di stent metallici. L'endpoint primario dello studio è stato infatti la vasomotilità a 3 anni dalla PCI, determinata con angiografia dopo somministrazione di nitrati intra-coronarici. Il potere statistico è stato calibrato per la superiorità di BVS rispetto a Xience EES. Ulteriore endpoint primario dello studio è stata la non-inferiorità del BVS in termini di Late Lumen Loss (LLL) rispetto alla controparte metallica. Un totale di 501 pazienti sono stati randomizzati in rapporto 2:1 a PCI con BVS ed EES. Dopo 3 anni, non veniva raggiunto l'endpoint primario dello studio, con vasomotilità tra BVS ed EES risultata non differente (0.047 ± 0.109 mm vs 0.056 mm ± 0.117 mm; p di superiorità=0.49). Inoltre, il tasso di LLL era aumentato nel gruppo BVS rispetto a EES (0.37 ± 0.45 mm vs 0.25 ± 0.25 mm; p di non-inferiorità=0.78). Veniva infine riscontrato un significativo incremento nel tasso di infarto del vaso target (6% vs 1%; p=0.0108) e rivascolarizzazione della lesione target (6% vs 2%; p=0.040) nel gruppo BVS. Sei casi di trombosi tardiva sono stati identificati nei pazienti trattati con BVS rispetto a nessun caso nel gruppo EES.

Aumentato rischio di trombosi

Sicuramente, il principale limite sinora emerso con l'utilizzo di ABSORB BVS è stato rappresentato dall'aumentato rischio di trombosi del device [10]. Essendo infatti la trombosi di stent attualmente associata ad un tasso di mortalità del 20%, l'aumento del rischio di trombosi pone serie problematiche di sicurezza per il paziente.

Nonostante le primissime esperienze avessero mostrato un tasso di sicurezza ragguardevole con ABSORB BVS, i primi dati riguardanti un potenziale aumento del rischio di trombosi sono emersi con il registro multicentrico Europeo GHOST-EU[11]. Infatti, i dati del registro hanno evidenziato un tasso di trombosi del device a 6 mesi del 2.1% che mimava pericolosamente gli outcome precedentemente osservati con gli stent medicati di prima generazione [12]. Tale aumento nel rischio di trombosi è stato successivamente confermato dai risultati di differenti trial clinici randomizzati.

ABSORB III ha randomizzato un totale di 2.008 pazienti con angina sta-

bile o instabile a PCI con ABSORB BVS o EES (rapporto di randomizzazione 2:1) [13]. L'endpoint primario dello studio è stato la non-inferiorità di BVS (margine di non inferiorità del 4.5%) per l'incidenza ad 1 anno di Fallimento della Lesione Target (TLF, definita come il composito di morte cardiaca, infarto del vaso target e rivascolarizzazione della lesione target). Ad un anno, il tasso di TLF nei pazienti trattati con BVS è stato del 7.8% rispetto al 6.1% nei pazienti trattati con EES (differenza, 1.7%; p di non inferiorità = 0.007) con trombosi di scaffold numericamente aumentate rispetto ad EES sebbene in maniera non significativa (1.5% versus 0.7%, rispettivamente; p=0.13). Nel follow-up esteso a 2 anni (Ellis SG, 2017, dati non pubblicati), il tasso cumulativo di TLF è risultato significativamente aumentato nel gruppo BVS (10.9% vs. 7.8%; hazard ratio di 1.42, Intervallo di Confidenza (IC) al 95% di 1.04-1.94: p=0.03) come conseguenza di un significativo aumento nell'incidenza di infarto del vaso target (7.3% vs. 4.9%, p = 0.04). Il tasso di trombosi è risultato più che raddoppiato nel gruppo BVS rispetto a EES (1.9% versus 0.8%).

Infine, i dati relativi all'aumentato rischio di trombosi sono stati corroborati dallo studio AIDA (Amsterdam Investigator-Initiated Absorb Strategy All-Comers Trial) [14]. AIDA non prevedeva stringenti criteri di inclusione (disegno "all-comers") con un totale di 1.845 pazienti randomizzati a PCI con BVS o EES in rapporto 1:1. L'endpoint primario dello studio è stato il tasso di Fallimento del Vaso Target (TVF), definito come il composito di morte cardiaca, infarto e rivascolarizzazione del vaso target. Il follow-up mediano dello studio è stato di 707 giorni. Non sono emerse differenze nel tasso di TVF tra i due gruppi (11.7% e 10.7% per BVS ed EES, rispettivamente; HR 1.12; 95% IC, 0.85 to 1.48; P=0.43). Tuttavia, veniva riscontrato un significativo aumento del rischio di trombosi con BVS rispetto ad EES (3.5% vs. 0.9%, rispettivamente; HR, 3.87; 95% CI, 1.78 to 8.42; P<0.001) che ha spinto gli Autori, sull'indicazione del comitato di vigilanza dello studio, a pubblicare i risultati in maniera preliminare prima di completare il follow-up.

Numerose metanalisi dei trial clinici sinora condotti hanno confermato il significativo aumento del rischio di trombosi con ABSORB BVS. Tra queste, una recente metanalisi di Sorrentino e coll. [15], basata sui sette trial clinici randomizzati di confronto tra ABSORB BVS e EES, ha messo in evidenza un trend temporale nel rischio di trombosi costantemente aumentato dalle fasi precoci a quelle molto tardive dopo l'impianto (fig. 1). L'aumentato rischio di trombosi durante il primo e secondo anno dopo l'impianto è stato anche confermato in analisi pooled a livello di paziente dei quattro trial ABSORB (ABSORB China, ABSORB Japan, ABSORB II e III) sinora condotti [16]. Infatti, il tasso cumulativo di trombosi a 2 anni con ABSORB BVS è stato dell'1.8% rispetto a 0.6% con EES (rischio relativo 2.97; intervallo di confidenza al 95% di 1.33-6.66, p=0.003).

Alla luce dei dati disponibili sul rischio di trombosi e l'aumento significativo del rischio di infarto miocardico, l'utilizzo di ABSORB BVS è stato inizialmente ristretto in Europa a registri prospettici con follow-up programmato. A Settembre 2017, il device è stato ritirato dal mercato per scarso tasso di vendita a livello globale. Continuerà comunque il follow-up degli studi sinora condotti.

Diversi meccanismi spiegano l'aumentato rischio di trombosi con ABSORB BVS. Tra questi, la struttura del device è chiaramente emersa come fat-

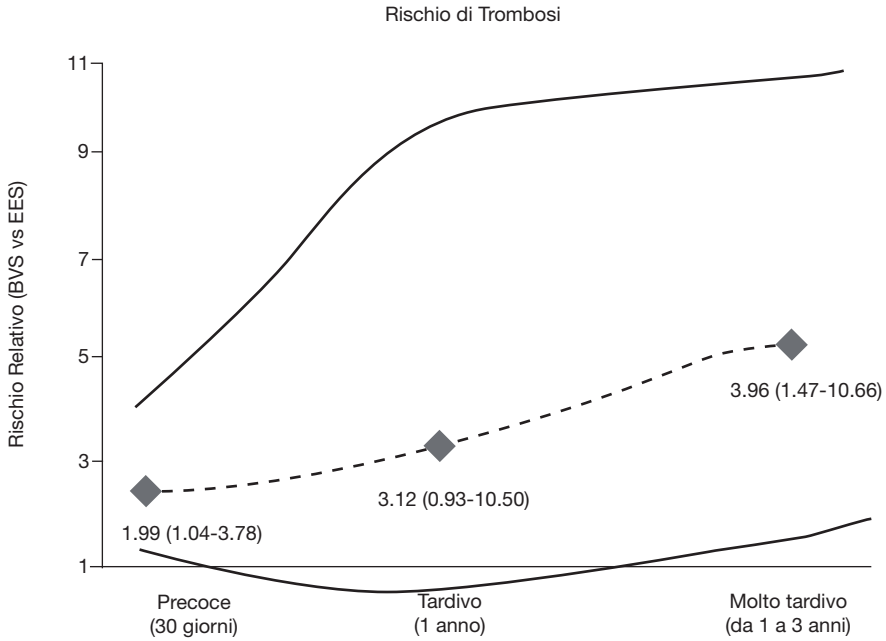

Fig. 1. Evoluzione temporale del rischio di trombosi con ABSORB BVS rispetto a Xience EES. Il grafico mette in evidenza un costante aumento del rischio di trombosi dalle fasi precoci a quelle molto tardive. Adattata da Sorrentino S. et al.[15]

tore chiave nel favorire la trombosi. ABSORB BVS è composto da uno scaffold semi-cristallino di acido polilattico che è completamente riassorbito e degradato ad acido lattico nell'arco temporale di 3-5 anni. L'acido polilattico sviluppa bassa forza radiale e diminuita rigidità alla deformazione rispetto agli stent metallici e, per ovviare a questi limiti nelle proprietà meccaniche, lo spessore delle maglie è stato aumentato sino a 150 μm per garantire un adeguato supporto strutturale al vaso trattato.

La differenza in spessore delle maglie è ragguardevole se comparata agli stent metallici di ultima generazione, che raggiungono invece spessori di 60-80 μm. In modelli sperimentali ed analisi computerizzate del flusso ematico dopo impianto di stent è stato dimostrato come lo spessore delle maglie determini turbolenze nel flusso ematico direttamente proporzionali alla protrusione delle maglie stesse nel lume vasale [17]. Device con spessori aumentati delle maglie determinano dunque un aumento dello shear stress ematico che a sua volta favorisce l'attivazione piastrinica e la trombosi. In aggiunta ad ulteriori fattori correlati al paziente (compliance alla terapia antipiastrinica, diabete, contesto clinico) ed alla procedura (impianto non ottimizzato), tra i potenziali meccanismi in grado di favorire la trombosi del device è emerso anche lo "scaffold dismantling", definito come un processo di riassorbimento anomalo di strut non completamente endotelizzati e che collassano all'interno del lume vasale durante il processo di riassorbimento [18].

Solo brutte notizie?

Fortunatamente, non solo. Una riduzione significativa nell'incidenza di trombosi è stata dimostrata con l'utilizzo di un'appropriata tecnica di impianto. Infatti, i limiti strutturali legati all'aumentato rischio di trombosi sono amplificati nei casi in cui l'impianto di BVS non sia ottimizzato (presenza di malapposizione, dissezione all'edge, ecc.) o in lesioni complesse e non accuratamente selezionate (vasi di piccolo calibro, lesioni lunghe e calcifiche, overlap tra scaffold). È stato infatti dimostrato come l'impianto, basato sull'utilizzo delle tecniche di imaging intravascolare e sulla preparazione scrupolosa della lesione (rapporto 1:1 tra pallone utilizzato nella fase di predilatazione e diametro dello scaffold, assenza di stenosi residua significativa), sul corretto sizing del device e la post-dilatazione dopo l'impianto (tecnica PSP), possa mitigare significativamente il rischio di trombosi [19,20]. Di particolare interesse, sono inoltre i risultati a 5 anni del trial ABSORB recentemente riportati [21]. Dopo completo riassorbimento del device, è stato infatti dimostrato e confermato un rimodellamento espansivo del vaso maggiore e più frequente con ABSORB BVS rispetto agli stent metallici. In maniera analoga, è stata anche osservata la completa liberazione ostiale delle branche laterali interessate da precedente impianto di scaffold nei siti di biforcazione [22].

Infine, essendo ormai chiaramente stabilito il ruolo dell'aumentato spessore degli strut come fattore favorente la trombosi, nuovi device con spessore ridotto delle maglie sono in fase di iniziale utilizzo clinico o di sviluppo preclinico (fig. 2). Tra questi, sono incoraggianti i risultati riguardanti la trombogenicità dei nuovi BRS con struttura molecolare in magnesio. Infatti, in modelli ex-vivo, l'utilizzo di BRS in magnesio (Magmaris magnesium BRS, Biotronik, Germany) ha dimostrato una significativa riduzione nella deposizione di trombo (5% versus 16.1%; P=0.02), nel determinare minore adesione piastrinica ed adesione di cellule infiammatorie rispetto ad ABSORB BVS [23].

Scaffold bioriassorbibili: da ABSORB BVS alle nuove generazioni di device

Rimanendo forte il razionale e la percezione clinica dei potenziali vantaggi nel lungo termine derivanti dall'utilizzo di BRS, una pletora di nuovi BRS sono in fase di sviluppo. La tabella II mostra i principali BRS sinora utilizzati nella pratica clinica e le future iterazioni di device in corso di sperimentazione clinica. Gli sviluppi tecnologici mirano ad aumentare la sicurezza dei BRS per diminuire la trombogenicità, migliorare le proprietà meccaniche con l'utilizzo di molecole differenti rispetto all'acido polilattico e, possibilmente, ridurre il tempo necessario al completo riassorbimento del device in modo da anticipare i benefici rispetto agli stent metallici.

Rimane un campo aperto per la ricerca la dimostrazione dei vantaggi clinici derivanti dall'utilizzo delle nuove generazioni di BRS rispetto alla prima generazione di device e rispetto agli stent metallici di ultima generazione. Saranno probabilmente necessari decenni di follow-up affinché i vantaggi derivanti dall'uso di BRS possano emergere nei confronti degli stent metallici convenzionali. Come conferma, il trial ABSORB IV valuterà l'ipotesi di un aumentato beneficio con l'uso di ABSORB BVS nell'arco temporale che si estende da 1 anno dopo l'impianto a 7-10 anni.

Model	Manufacturer	Strut thickness (μm)
REZOLVE	Reva Medical	220
IDEAL I	Xenogenomics	200
IDEAL II	Xenogenomics	175
ART PURE	ART	170
AMS-1	Biotronik	165
UNITY	QualiMed	160
XINSORB	Huaan Biotech	160
ABSORB 1.0	Abbott Vascular	156
ABSORB 1.1	Abbott Vascular	156
MAGMARIS	Biotronik	150
FORTITUDE	Amaranth	150
DESOLVE	Elixir Medical	150
ACUTE	Orbus Neich	150
MIRAGE	Manli	150-125
DREAMS 1G	Biotronik	125
FANTOM	Reva Medical	125
FIRESORB	Shanghaii MicroPort	125-100
DESOLVE CX	Elixir Medical	120
APTITUDE	Amaranth	115
MeRes100	Meril Life	100
MAGNITUDE	Amaranth	<100
FALCON	Abbott Vascular	<100

Fig. 2. Spessore degli strut per i BRS attualmente utilizzati e le future iterazioni dei device. È possibile notare una progressiva riduzione dello spessore degli strut al fine di ridurre la trombogenicità dei device. Riprodotta con permesso da Capodanno D. Bioresorbable Scaffolds in Coronary Intervention: Unmet Needs and Evolution, Korean Circulation Journal, in press.

Conclusioni

L'iniziale entusiasmo derivante dall'utilizzo di BRS nella pratica clinica si è scontrato con la performance subottimale e l'aumentato rischio di eventi avversi con la prima generazione di device disponibili. Tali risultati vanno però interpretati nel contesto della prima esperienza clinica con BRS, una tecnologia ancora immatura rispetto al lungo iter di sviluppo clinico e tecnologico che ha caratterizzato gli stent metallici negli ultimi decenni. L'interesse per l'utilizzo di BRS nella pratica clinica rimane però significativo poiché i presupposti teorici alla base della tecnologia sono solidi. L'innovazione e lo sviluppo di nuovi device con migliori caratteristiche strutturali rappresentano uno step cru-

ciale per riaffermare i possibili vantaggi attesi con BRS rispetto agli stent metallici nel lungo termine e favorire anche l'implementazione clinica della tecnologia in un contesto di aumentata sicurezza per i pazienti.

Tabella II - Differenti BRS in fase di sviluppo preclinico o clinico.

Scaffold	*Industria*	*Materiale*	*Farmaco*	*Spessore strut (um)*	*Riassorb. (mesi)*	*Stato di approvaz.*
Absorb GT1 BVS	Abbott Vascular	PLA	Everolimus	156	24-36	Marchio CE
DESOLVE/ DESOLVE NXT	Elixir	PLA	Novolimus	150/120 um	24-36	Marchio CE
ART PBS	Terumo/ART	PLA	-	170	12-24	Marchio CE
Fortitude Aptitude/Magnitude	Amaranth Medical	PLA	-	150/115/<100	12-24	Studio clinico
NeoVas	Lepu Medical Technology	PLA	Sirolimus	180	-	Studio clinico
Mirage	Manli	PLA	-	125-150	14	Studio clinico
MeRes100	Meril LifeSciences	PLA	-	100	24	Studio clinico
Xinsorb	Huaan Biotech	PLA	Sirolimus	150-160	-	Studio clinico
Firesorb	Shanghai MicroPort Medical	PLA	Sirolimus	100-125	-	Studio clinico
Fantom	REVA Medical	DT-PC	Sirolimus	125	-	Marchio CE
Magmaris	Biotronik	Magnesio	Sirolimus	120-150	12	Marchio CE

Legenda: PLA, Acido Poli-Lattico; DT-PC, Policarbonato di tirosina; CE, Comunità Europea.

BIBLIOGRAFIA

1) *Stefanini G, Byrne R, Windecker S, Kastrati A*. State of the art: coronary artery stents – past, present and future. EuroIntervention 2017; 13:706-716
2) *Capodanno D*. Bioresorbable Scaffolds: Clinical Outcomes and Considerations. Interv Cardiol Clin 2016; 5:357-363
3) *Otsuka F et al*. Pathology of Second-Generation Everolimus-Eluting Stents Versus First-Generation Sirolimus- and Paclitaxel-Eluting Stents in Humans CLINICAL PERSPECTIVE. Circulation 2014; 129:211-223
4) *Buccheri S, Capodanno D*. Long-term antithrombotic pharmacotherapy following ST-elevation myocardial infarction. Minerva Cardioangiol 2016; 64:305-21
5) *Piccolo R, Jüni P, Windecker S*. Bioresorbable scaffolds: in search of event-free dissolution. Lancet 2017; 390:720-722
6) *Schnorbus B et al*. 12 months outcomes after Bioresorbable Vascular Scaffold implantation in Patients with Acute Coronary Syndromes. Data from the European Multicentre GHOST-EU Extended Registry. EuroIntervention 2017 doi:10.4244/EIJ-D- 16-00568
7) *Testa L et al*. One-year clinical results of the Italian diffuse/multivessel disease

ABSORB prospective registry (IT-DISAPPEARS). EuroIntervention 2017 doi:10.4244/ EIJ-D-17-00246
8) *Nef HM et al*. Everolimus-eluting Bioresorbable Scaffolds in Patients with Coronary Artery Disease: Results from the German-Austrian ABSORB RegIstRy (GABI-R). EuroIntervention 2017 doi:10.4244/EIJ-D-17-00330
9) *Serruys PW et al*. Comparison of an everolimus-eluting bioresorbable scaffold with an everolimus-eluting metallic stent for the treatment of coronary artery stenosis (ABSORB II): a 3 year, randomised, controlled, single-blind, multicentre clinical trial. Lancet 2016; 388:2479-91
10) *Lipinski MJ et al*. Scaffold Thrombosis After Percutaneous Coronary Intervention With ABSORB Bioresorbable Vascular Scaffold: A Systematic Review and Meta-Analysis. JACC Cardiovasc Interv 2016; 9:12-24
11) *Capodanno D et al*. Percutaneous coronary intervention with everolimus-eluting bioresorbable vascular scaffolds in routine clinical practice: early and midterm outcomes from the European multicentre GHOST-EU registry. EuroIntervention 2015; 10:1144-53
12) *Daemen J et al*. Early and late coronary stent thrombosis of sirolimus-eluting and paclitaxel-eluting stents in routine clinical practice: data from a large two-institutional cohort study. Lancet 2007; 369:667-678
13) *Ellis SG et al*. Everolimus-Eluting Bioresorbable Scaffolds for Coronary Artery Disease. N Engl J Med 2015; 373:1905-15
14) *Wykrzykowska JJ et al*. Bioresorbable Scaffolds versus Metallic Stents in Routine PCI. N Engl J Med 2017; 376:2319-28
15) *Sorrentino S et al*. Everolimus-Eluting Bioresorbable Scaffolds Versus Everolimus-Eluting Metallic Stents. J Am Coll Cardiol 2017; 69:3055-66
16) *Ali ZA et al*. 2-year outcomes with the Absorb bioresorbable scaffold for treatment of coronary artery disease: a systematic review and meta-analysis of seven randomised trials with an individual patient data substudy. Lancet 2017 doi:10.1016/S0140-6736(17)31470-8
17) *Tenekecioglu E et al*. Difference in hemodynamic microenvironment in vessels scaffolded with absorb BVS and mirage BRMS: Insights from a pre-clinical endothelial shear stress study. EuroIntervention 2017 doi:10.4244/EIJ-D-17-00283
18) *Bennett J et al*. Intraluminal Scaffold Dismantling: The Downside of Positive Remodeling? J Am Coll Cardiol 2016; 67:2702-04
19) *Puricel S et al*. Bioresorbable Coronary Scaffold Thrombosis. J Am Coll Cardiol 2016; 67:921-931
20) *Ellis SG et al*. Clinical, Angiographic, and Procedural Correlates of Acute, Subacute, and Late Absorb Scaffold Thrombosis. JACC Cardiovasc Interv 2017; 10:1809-15
21) *Serruys PW et al*. Arterial Remodeling After Bioresorbable Scaffolds and Metallic Stents. J Am Coll Cardiol 2017; 70:60-74
22) *Onuma Y et al*. Serial 5-Year Evaluation of Side Branches Jailed by Bioresorbable Vascular Scaffolds Using 3-Dimensional Optical Coherence Tomography. Circ Cardiovasc Interv 2017; 10:e004393
23) *Onuma Y, Serruys PW*. Rather Thick, Yet Antithrombogenic: Is the Magmaris Scaffold a New Hope for Bioresorbable Coronary Scaffold? Circ Cardiovasc Interv 2017; 10:e005663